Клинический случай

Редкая терминальная мутация c.2752 A>G (p.M918V) в протоонкогене *RET*, выявленная у больного с метастазами медуллярного и папиллярного рака щитовидной железы в лимфатических узлах шеи

Амосенко Ф.А.[1, 2], Хвостовой В.В.[3], Щагина О.А.[1], Поляков А.В.[1]

[1] *ФГБНУ "Медико-генетический научный центр", Москва*
[2] *ФГБУ "Российский онкологический научный центр им. Н.Н. Блохина", Москва*
[3] *ОБУЗ "Курский областной клинический онкологический диспансер", Курск*

У больного 62 лет, прооперированного в связи с рецидивом папиллярного рака щитовидной железы, в удаленных лимфоузлах клетчатки шеи были выявлены метастазы. Метастатическая опухолевая ткань была представлена папиллярной карциномой (ПКЩЖ) (фолликулярный вариант), перемешанной со значительно доминирующей иммунофенотипически отличной медуллярной карциномой щитовидной железы (МКЩЖ). С целью исключения наследственной МКЩЖ для пробанда был проведен сиквенс шести экзонов протоонкогена *RET*: 10, 11, 13–16 – с использованием геномной ДНК, выделенной из лимфоцитов периферической крови больного. В экзоне 16 неожиданно была выявлена редкая терминальная мутация c.2752 A>G (p.Met918Val) в одной из двух копий протоонкогена *RET*. Уровень кальцитонина через 4 мес после операции – 20 пг/мл при норме 2–6 пг/мл. У больного было исключено наличие феохромоцитомы и гиперпаратиреоза. При генетическом анализе родственников гетерозиготная замена c.2752 A>G обнаружена у здорового старшего сына пробанда (37 лет), но не найдена у его 96-летней матери и младшего сына. ДНК отца пробанда была недоступна. Мутация p.M918V отсутствует в хромосомах здоровых индивидов (n = 100). Представлено описание больного.

Ключевые слова: *щитовидная железа, медуллярная карцинома, папиллярная карцинома, синхронный (бинарный) рак, терминальная мутация, протоонкоген RET.*

A rare germline mutation c.2752 A>G (p.M918V) in the *RET* protooncogene in a patient with medullary and papillary thyroid carcinomas in cervical lymph node metastases: a case report and review of the literature

Amosenko F.A.[1, 2], Khvostovoy V.V.[3], Shchagina O.A.[1], Polyakov A.V.[1]

[1] *Research Centre for Medical Genetics, Moscow, Russian Federation*
[2] *N.N. Blokhin Cancer Research Center, Moscow, Russian Federation*
[3] *Regional Clinical Oncological Hospital, Kursk, Russian Federation*

We report a rare germline *RET* mutation c.2752 A>G (p.M918V) found in a 62-year-old man with synchronous medullary thyroid carcinoma (MTC) and papillary thyroid carcinoma (PTC) (follicular variant) in cervical lymph node metastases with significant predominance of MTC. DNA sequencing of six exons (10, 11, 13–16) of the *RET* protooncogene from peripheral blood leucocytes was performed to exclude hereditary MTC in our patient. Postoperative CT was 20 pg/ml (N = 2–6 pg/ml). Pheochromocytoma and hyperparathyroidism were excluded. Genetic analysis of first-degree relatives showed that one of them, the healthy eldest son (37 y.o.), was a carrier of rare ATG>GTG heterozygous mutation at position c.2752 of the protooncogene *RET*. A 96-year-old mother of the patient and his younger son have not this mutation. The proband`s father was not available. The mutation was not revealed in 100 unrelated normal individuals. The clinical history is presented.

Key words: *thyroid, medullary carcinoma, papillary carcinoma, concurrent (associated) cancer, germline mutation, protooncogene RET.*

Введение

Медуллярная карцинома щитовидной железы (МКЩЖ) – относительно редкий гистологический тип рака, составляющий 3–10% от всех тиреоидных неоплазий, с высокой долей наследственных форм (25–30%) [1, 2]. Последние ассоциированы с аутосомно-доминантными синдромами множественной эндокринной неоплазии (МЭН) 2А, МЭН 2Б и семейной МКЩЖ. Причиной наследуемых МКЩЖ являются терминальные активирующие миссенс-мутации протоонкогена *RET* (10q11.2) [3]. Соматические точковые мутации в этом гене часто находят в спорадических МКЩЖ [4]. Папиллярная карцинома (ПКЩЖ) – дифференцированный рак, обнаруживае-

 © "Клиническая и экспериментальная тиреоидология", 2016

мый примерно у 80% больных злокачественными новообразованиями щитовидной железы [5]. Доля семейных случаев ПКЩЖ составляет менее 5% [6]. Различные хромосомные перестройки протоонкогена *RET* (инверсии и транслокации) представляют частые генетические альтерации в спорадических ПКЩЖ [5].

В очень редких случаях МКЩЖ и ПКЩЖ, четко отличающиеся по распространенности, клеточному происхождению, гистопатологическим особенностям, методам лечения и прогнозу, могут независимо сосуществовать в щитовидной железе и/или в регионарных лимфатических узлах шеи одного больного. При этом они могут быть отделены друг от друга нормальной тканью щитовидной железы (coincidental tumors) или расположены рядом и даже частично перемешаны (collision tumors или composite tumors). Их следует отличать от истинно смешанных (true mixed) медуллярно-папиллярных тиреоидных опухолей, которые состоят из одной популяции злокачественных клеток, обладающих морфологическими и иммуногистохимическими свойствами как фолликулярных, так и парафолликулярных клеток на всех участках новообразования [7]. С начала 80-х годов прошлого века до недавнего времени в литературе было известно около 40 случаев ассоциации гистологически независимых МКЩЖ и ПКЩЖ, описанных как case reports. 19 из них, включая три собственные находки, процитированы в работе S. Rossi и соавт. [8]. В последнее время наряду с частными сообщениями [9–14] появились результаты ретроспективных исследований различных групп больных как МКЩЖ, так и ПКЩЖ, которые показали, что распространенность ассоциированных МКЩЖ/ПКЩЖ существенно выше, чем предполагали раньше [15–18]. Так, при исследовании серии медуллярных тиреоидных карцином больных из Германии доля сопутствующих папиллярных карцином щитовидной железы составила 3,6% (26/727) [18]. Столь резкое увеличение бинарных раков щитовидной железы объясняют более тщательными гистопатологическими исследованиями, а также влиянием факторов окружающей среды [18–21]. ПКЩЖ в большинстве описанных случаев представлена микрокарциномой [15, 16]. МКЩЖ в ассоциации с ПКЩЖ встречается как в спорадической, так и в наследственной формах. При этом гистогенетическое происхождение и возможные молекулярные механизмы, приводящие к образованию ассоциированных МКЩЖ и ПКЩЖ, совершенно не известны.

Мы впервые представляем описание больного с бинарным (синхронным) раком щитовидной железы (МКЩЖ/ПКЩЖ), выявленным в метастазах шейных лимфоузлов, и с редкой герминальной мутацией в кодоне 918 (экзон 16) протоонкогена *RET*.

Клинический случай

Медицинский и семейный анамнез

У больного в возрасте 58 лет был диагностирован многоузловой зоб с явлениями компрессии органов шеи (по результатам тонкоигольной аспирационной биопсии – аденоматозный зоб). Родословная, со слов больного, эндокринными заболеваниями не отягощена. Была проведена тиреоидэктомия. При интраоперационном срочном гистологическом исследовании диагностирован мультицентричный папиллярный рак щитовидной железы. Результат гистологического исследования: двусторонний папиллярный рак (фолликулярный тип) с максимальными размерами опухолей справа – 4,5 см, слева – 5 см. Окончательный диагноз: папиллярный рак щитовидной железы III стадии T3N0M0. Больному была назначена супрессивная терапия тироксином.

Через 4 года при очередной плановой проверке больной пожаловался на головную боль и головокружение. При МРТ головного мозга была обнаружена аденома гипофиза. Кроме того, у него была выявлена массивная левосторонняя шейная лимфаденопатия. При цитологическом исследовании выявлены метастазы рака щитовидной железы в лимфоузлы слева. Была выполнена повторная операция: центральная шейная лимфодиссекция + селективная шейная диссекция слева + удаление лимфоузлов верхнего средостения (удаление клетчатки 2, 3, 4, 5, 6, 7-й зон шеи). Во всех зонах клетчатки шеи, включая ложе бывшей левой доли, центральную зону шеи и верхнее средостение до подключичной артерии, был обширный метастатический процесс. Окончательное гистологическое заключение: во всех удаленных лимфоузлах шеи, наряду с папиллярным раком и даже значительно преобладая, присутствует опухоль, содержащая амилоид, дающая положительные иммуногистохимические реакции на кальцитонин и хромогранин. Окончательный диагноз: бинарный (папиллярный и медуллярный) рак щитовидной железы III стадии pT3N0M0 (тиреоидэктомия проведена 4 года назад), прогрессирование: метастазы в лимфоузлы шеи и верхнего средостения, клиническая группа II. Сопутствующий диагноз: аденома гипофиза без признаков гормональной активности.

После операции состояние больного удовлетворительное. Уровень кальцитонина перед операциями не определяли. Кальцитонин через 4 мес после второй операции – 20 пг/мл при норме 2–6 пг/мл. У старшего сына пробанда (37 лет) уровень кальцитонина без стимулирования – 5,9 пг/мл. У больного и его старшего сына были исключены клинические и биохимические признаки поражения надпочечников и паращитовидных желез.

Методика генетического исследования

Геномную ДНК выделяли из лимфоцитов периферической крови с помощью набора QIAamp DNA Blood Mini Kit фирмы Qiagen (Германия) согласно протоколу изготовителя.

Амплификацию исследуемых фрагментов ДНК проводили с помощью полимеразно-цепной реакции (ПЦР) на программируемом термоциклере “Терцик” фирмы “ДНК-технология” (Россия), как описано ранее [22–24], с использованием оригинальных олигонуклеотидных праймеров. За исключением экзона 10 дизайн всех праймеров выполнен в лаборатории ДНК-диагностики ФГБНУ “Медико-генетический научный центр”, синтез – в ЗАО “Евроген” (Москва).

Для очистки продуктов ПЦР, предназначенных для сиквенса, использовали набор QIAquick PCR Purification Kit фирмы Qiagen.

Определение нуклеотидных последовательностей шести экзонов гена *RET* проводили методом прямого автоматического секвенирования на аппарате 3130xI Genetic Analyzer фирмы Applied Biosystems в двух направлениях, используя те же праймеры, что и при ПЦР-амплификации. Полученные данные анализировали с помощью программы Chromas 2.4.1.

Рестрикцию продуктов ПЦР осуществляли с помощью эндонуклеазы FokI (New England Biolabs, США) в условиях, рекомендованных изготовителем. Кроме всех членов семьи пробанда рестрикционному анализу подвергли амплификаты экзона 16 гена *RET* для 100 здоровых неродственных индивидов. Анализ фрагментов ДНК проводили методом электрофореза в 6% полиакриламидных гелях после окрашивания их бромистым этидием.

Результаты генетического исследования

При анализе структуры протоонкогена *RET* в ДНК, выделенной из лимфоцитов периферической крови больного, в экзонах 10, 11, 13–15 не было обнаружено никаких изменений нуклеотидной последовательности. В 3`-области интрона 14 выявлен единственный полиморфизм c.2608 – 24 G>A (rs2472737) в гомозиготном состоянии. Секвенирование экзона 16 неожиданно выявило в одной из хромосом больного замену A на G в положении 2752. Эта транзиция изменяет смысл кодона 918: ATG (Met)>GTG (Val) (p.M918V) (рисунок).

Секвенирование ДНК двух сыновей пробанда и его 96-летней матери показало, что только старший сын имеет такую же замену в экзоне 16 в гетерозиготном состоянии. ДНК отца пробанда была недоступна, так как он умер в возрасте 66 лет от рака желудка. Поэтому можно только предполагать, что больной либо получил мутацию от отца, либо она возникла *de novo*.

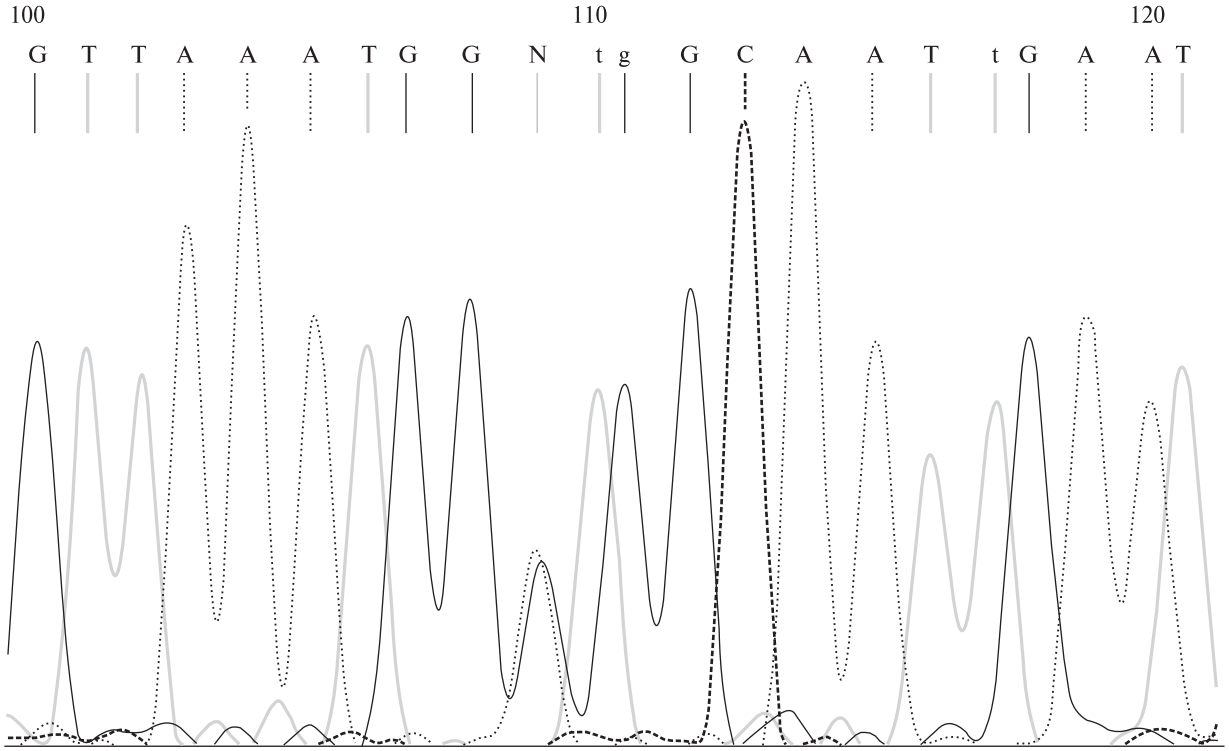

Фрагмент результатов автоматического секвенирования экзона 16 протоонкогена *RET*. Мутация c.2752 A>G (p.M918V) в гетерозиготном состоянии.

© “Клиническая и экспериментальная тиреоидология”, 2016

Рестрикционный анализ экзона 16 гена *RET* больного с помощью эндонуклеазы FokI подтвердил наличие гетерозиготной замены в кодоне 918. Мутация в одной из хромосом элиминирует единственный сайт рестрикции для нуклеазы FokI, и на электрофореграмме выявляли фрагменты размером 184, 94 и 90 пар нуклеотидов (п.н.). В нормальных контролях (изучено 200 хромосом здоровых доноров) в ходе рестрикционного анализа обнаружено полное переваривание продуктов ПЦР с образованием фрагментов размером 94 и 90 п.н.

Уникальность этого сообщения заключается в том, что, во-первых, у нашего пациента в лимфатических узлах шеи были выявлены метастазы папиллярной и медуллярной карцином щитовидной железы без обнаружения последней в самой щитовидной железе. Во-вторых, в лимфоцитах периферической крови нашего пациента мы выявили редкую замену A>G в положении 2752 (кодон 918) в гетерозиготном состоянии, по-видимому ассоциированную с поздней манифестацией МКЩЖ. В-третьих, первичная папиллярная опухоль щитовидной железы у нашего больного – не микрокарцинома, как бывает в большинстве описанных в литературе случаев ассоциации МКЩЖ/ПКЩЖ, а большая билатеральная мультифокусная ПКЩЖ. И в-четвертых, у исследованного нами пациента имеет место сопутствующий диагноз: аденома гипофиза без признаков гормональной активности.

Обсуждение

Смесь метастазов медуллярной и папиллярной тиреоидных карцином (коллизионных метастазов) в лимфоузлах шеи является общей особенностью больных с бинарными МКЩЖ/ПКЩЖ раками щитовидной железы [10, 13, 25–28]. Невыявление МКЩЖ в резецированной щитовидной железе нашего больного как при первичном иммуногистохимическом анализе, так и при ретроспективном исследовании, возможно, объясняется наличием у него оккультной медуллярной тиреоидной опухоли (клинически не распознанная первичная опухоль). Известно, что даже микроскопическая МКЩЖ может быть довольно агрессивной и метастазирует примерно у 5% больных [29]. В таком случае различные антигенные характеристики клеток в метастазах лимфоузлов шеи свидетельствуют о независимом происхождении папиллярной карциномы и предполагаемой оккультной медуллярной карциномы в щитовидной железе нашего больного с редкой герминальной мутацией p.M918V в протоонкогене *RET*. Эта замена не была выявлена нами раньше при исследовании 64 российских семей с наследственной МКЩЖ. При обследовании нами 100 здоровых доноров мутация p.M918V также не обнаружена. Впервые она была описана итальянскими исследователями в 2010 г. в двух из 250 семей с наследственной МКЩЖ [30]. Аналогичным образом при исследовании 100 здоровых индивидов итальянские ученые также не выявили у них мутацию p.M918V, что подтверждает клиническую значимость этой замены, ассоциированной в итальянских семьях с семейной МКЩЖ, а у нашего пробанда – с наследственным медуллярным раком щитовидной железы с редкой ассоциацией с ПКЩЖ. В опытах *in vitro*, проведенных параллельно с анализом *in silico*, была показана низкая трансформирующая способность мутации p.M918V по сравнению с мутациями p.C634R и p.M918T гена *RET* [31], на основании чего она была отнесена к группе слабо активирующих герминальных мутаций (ATA класс A) [32]. Тем не менее течение МКЩЖ у большого числа носителей мутации p.M918V пока что не изучено.

Известно, что среди наследственных форм МКЩЖ наиболее агрессивное ее поведение характерно для синдрома МЭН 2Б (высокая пенетрантность, ранняя манифестация, инфильтрация в окружающие ткани, раннее метастазирование, наличие ко времени диагноза отдаленных метастазов, максимальное поражение лимфатических узлов), а относительно мягкое (довольно частая поздняя манифестация заболевания, неполная пенетрантность, отсутствие дистальных метастазов, отсутствие других эндокринных неоплазий) – для семейной МКЩЖ [33]. В нашем случае пробанд был абсолютно здоров до 58 лет. При росте 190 см весил 125 кг. Всю жизнь проработал шофером. Поздняя манифестация заболевания, отсутствие признаков феохромоцитомы и гиперплазии околощитовидных желез, а также клинического фенотипа, ассоциированного с МЭН 2Б (набор офтальмологических и скелетно-мышечных аномалий, невриномы слизистых, ганглионейроматоз кишечника и др.), указывают на возможность изолированной семейной МКЩЖ у нашего больного с герминальной заменой p.M918V в гене *RET*.

До недавних пор была известна только одна мутация в этом кодоне: p.M918T. Среди всех *RET*-мутаций она обладает самой высокой пенетрантностью *in vivo*, очень высокой трансформирующей активностью *in vitro* и относится к группе наивысшего риска (ATA класс D) [32, 34]. Ее обнаруживают как герминальную или как мутацию *de novo* у 95% больных с синдромом МЭН 2Б, а также как самую частую соматическую *RET*-мутацию в спорадических МКЩЖ [3, 4, 34]. Такое существенное влияние доминантной мутации p.M918T на функцию *RET*-рецептора объясняют ее исключительным положением в субстрат-связывающем кармане каталитиче-

Герминальные миссенс-мутации протоонкогена *RET*, выявленные у больных с синхронными (ПКЩЖ/МКЩЖ) раками щитовидной железы

№	Герминальная мутация	Экзон	Количество индивидов с мутацией	Ссылка
1	p.K603Q	10	2	Rey J.M. et al., 2001 [40]
2	p.C634S	11	2	Melillo R.M. et al., 2004 [41]
3	p.C634R	11	1	Machens A. et al., 2012 [18]
4	p.L790F	13	1	Brauckhoff M. et al., 2002 [15]
5	p.L790F	13	1	Machens A. et al., 2012 [18]
6	p.V804M	14	4	Feldman G.L. et al., 2000 [39]
7	p.V804L	14	1	Papi G. et al., 2003 [28]
8	p.V804M	14	6	Shifrin A.L. et al., 2009 [9]
9	p.V804M	14	1	Griffith C. et al., 2010 [10]
10	p.V804L	14	2	Machens A. et al., 2012 [18]
11	p.S891A	15	2	Rossi S. et al., 2005 [8]
12	p.S891A	15	2	Machens A. et al., 2012 [18]
13	p.M918V	16	1	Настоящая статья

ского ядра [35, 36]. Замена высококонсервативного Met^{918} на треонин необратимо приводит к таким локальным конформационным изменениям белка RET в результате внедрения полярной аминокислоты, которые вызывают частичную утрату способности киназы к самоингибированию, т.е. к нарушению равновесного баланса между активной и неактивной формами фермента [37, 38]. По-видимому, мутации с наибольшей онкогенной активностью оказывают наибольший дестабилизирующий эффект на структуру неактивной формы киназы RET [38]. При этом у белков, содержащих мутацию p.M918T, наблюдается конститутивная активация, независимая от связывания с лигандом [37]. Менее драматичный характер выявленной нами транзиции p.M918V, очевидно, объясняется тем фактом, что валин, как и метионин, является гидрофобной аминокислотой и его влияние на структуру гидрофобного субстрат-связывающего кармана не столь радикально, как в случае с гидрофильным (полярным) остатком треонина. Тем не менее эта замена обнаружена в трех неродственных семьях, отягощенных по МКЩЖ, т.е. сегрегирует с заболеванием и, следовательно, обладает онкогенным потенциалом. Мутация отсутствует у клинически здоровых родственников из этих семей, а также в выборках здоровых неродственных доноров ($n1 = 100$, $n2 = 100$) [30, настоящая статья].

Что же касается участия мутации p.M918V в патогенезе ПКЩЖ, то об этом ничего не известно. С одной стороны, в ряде работ было установлено, что активирующие герминальные *RET*-мутации косегрегируют с ПКЩЖ и, следовательно, играют важную роль в образовании не только МКЩЖ, но также и папиллярной карциномы, по крайней мере в некоторых родословных у части носителей *RET*-мутаций с клиникой семейной МКЩЖ или МЭН 2А [8, 9, 18, 39–41]. Эти данные получили частичное объяснение в опытах *in vitro* [41]. С другой стороны, больные, являющиеся носителями герминальных *RET*-мутаций, довольно редко поражаются бинарными раками щитовидной железы. В таблице приведены известные сегодня герминальные мутации гена *RET*, выявленные у больных с МКЩЖ/ПКЩЖ. В основном это нецистеиновые мутации, локализованные в тирозинкиназном субдомене белка (экзоны 13, 14, 15) в кодонах 790, 804 и 891. Они относятся к классу слабопатогенных мутаций, ассоциированных с поздней манифестацией МКЩЖ, сниженной пенетрантностью заболевания и обладающих низкой трансформирующей активностью *in vitro* [30, 32]. Их обнаружение при бинарных (синхронных) МКЩЖ/ПКЩЖ раках щитовидной железы можно объяснить тем фактом, что носители этих нецистеиновых мутаций, как правило, оперируются существенно позже (в возрасте 30–50 лет) [42, 43], чем носители сильно патогенных *RET*-мутаций. И этот факт может способствовать развитию сопутствующей гистологически отличной опухоли.

Наше сообщение наряду с другими работами, посвященными сравнительно редким бинарным ракам щитовидной железы, является ярким примером того, насколько важна своевременная дифференциальная диагностика узлов щитовидной железы, особенно у больных с наследственной МКЩЖ, поскольку выбор тактики хирургического лечения и объем операционного вмешательства в таких случаях определяются в первую очередь медуллярным компонентом. Известно, что МКЩЖ – более агрессивный тип рака щитовидной железы. Она гораздо труднее поддается лечению, чем ПКЩЖ, и имеет гораздо более

© “Клиническая и экспериментальная тиреоидология”, 2016

высокие уровни рецидивов и смертности [5, 44]. Поэтому рутинный скрининг сывороточного кальцитонина у всех больных с узлами щитовидной железы, на наш взгляд, мог бы способствовать выявлению оккультных МКЩЖ и, следовательно, их более оптимальной (адекватной) тактике лечения и дальнейшего наблюдения.

Заключение

У больного с редким коллизионным раком в метастазах лимфоузлов шеи (ПКЩЖ и МКЩЖ, без обнаружения первичной медуллярной опухоли) выявлена редкая герминальная мутация p.M918V в протоонкогене *RET*. Предположение о присутствии оккультной МКЩЖ у больного оставляет открытой возможность семейного медуллярного рака щитовидной железы с редкой ассоциацией с ПКЩЖ.

Информация о финансировании и конфликте интересов

Работа не получала никаких внебюджетных финансирований.

Все авторы не имеют ни потенциальных, ни явных конфликтов интересов, связанных с данной рукописью.

Согласие пациента на публикацию данной рукописи получено.

Список литературы

1. Roman S, Lin R, Sosa JA. Prognosis of medullary thyroid carcinoma: demographic, clinical, and pathologic predictors of survival in 1252 cases. *Cancer*. 2006;107(9):2134-2142. doi: 10.1002/cncr.22244.
2. Kouvaraki MA, Shapiro SE, Perrier ND, et al. RET proto-oncogene: a review and update of genotype-phenotype correlations in hereditary medullary thyroid cancer and associated endocrine tumors. *Thyroid*. 2005;15(6):531-544. doi: 10.1089/thy.2005.15.531.
3. Eng C, Clayton D, Schuffenecker I, et al. The relationship between specific RET proto-oncogene mutations and disease phenotype in multiple endocrine neoplasia type 2. International RET mutation consortium analysis. *JAMA*. 1996;276(19):1575-1579.
4. Elisei R, Cosci B, Romei C, et al. Prognostic significance of somatic RET oncogene mutations in sporadic medullary thyroid cancer: a 10-year follow-up study. *J Clin Endocrinol Metab*. 2008;93(3):682-687. doi: 10.1210/jc.2007-1714.
5. Rosai J. Handling of thyroid follicular patterned lesions. *Endocr Pathol*. 2005;16(4):279-283.
6. Nose V. Familial non-medullary thyroid carcinoma: an update. *Endocr Pathol*. 2008;19(4):226-240. doi: 10.1007/s12022-008-9045-z.
7. DeLellis RA, Lloyd RV, Heitz PU, Eng C, editors. *World Health Organization classification of tumours. Pathology and genetics of tumours of endocrine organs*. Lyon: IARC Press; 2004. p. 92-93.
8. Rossi S, Fugazzola L, De Pasquale L, et al. Medullary and papillary carcinoma of the thyroid gland occurring as a collision tumour: report of three cases with molecular analysis and review of the literature. *Endocr Relat Cancer*. 2005;12(2):281-289. doi: 10.1677/erc.1.00901.
9. Shifrin AL, Xenachis C, Fay A, et al. One hundred and seven family members with the rearranged during transfection V804M proto-oncogene mutation presenting with simultaneous medullary and papillary thyroid carcinomas, rare primary hyperparathyroidism, and no pheochromocytomas: is this a new syndrome – MEN 2C? *Surgery*. 2009;146(6):998-1005. doi: 10.1016/j.surg.2009.09.021.
10. Griffith C, Zhang S, Mukhopadhyay S. Synchronous metastatic medullary and papillary thyroid carcinomas in a patient with germline RET mutation: case report, molecular analysis, and implications for pathogenesis. *Endocr Pathol*. 2010;21(2):115-119. doi: 10.1007/s12022-010-9117-8.
11. Costanzo M, Marziani A, Papa V, et al. Simultaneous medullary carcinoma and differentiated thyroid cancer. Case report. *Ann Ital Chir*. 2010;81(5):357-360.
12. Gul K, Ozdemir D, Ugras S, et al. Coexistent familial nonmultiple endocrine neoplasia medullary thyroid carcinoma and papillary thyroid carcinoma associated with RET polymorphism. *Am J Med Sci*. 2010;340(1):60-63. doi: 10.1097/MAJ.0b013e3181dfb245.
13. Sadat Alavi M, Azarpira N. Medullary and papillary carcinoma of the thyroid gland occurring as a collision tumor with lymph node metastasis: A case report. *J Med Case Reports*. 2011;5(1):590. doi: 10.1186/1752-1947-5-590.
14. Adnan Z, Arad E, Dana J, et al. Simultaneous occurrence of medullary and papillary thyroid microcarcinomas: a case series and review of the literature. *J Med Case Rep*. 2013;7:26. doi: 10.1186/1752-1947-7-26.
15. Brauckhoff M, Gimm O, Hinze R, et al. Papillary thyroid carcinoma in patients with RET proto-oncogene germline mutation. *Thyroid*. 2002;12(7):557-561. doi: 10.1089/105072502320288393.
16. Biscolla RP, Ugolini C, Sculli M, et al. Medullary and papillary tumors are frequently associated in the same thyroid gland without evidence of reciprocal influence in their biologic behavior. *Thyroid*. 2004;14(11):946-952. doi: 10.1089/thy.2004.14.946.
17. Kim WG, Gong G, Kim EY, et al. Concurrent occurrence of medullary thyroid carcinoma and papillary thyroid carcinoma in the same thyroid should be considered as coincidental. *Clin Endocrinol (Oxf)*. 2010;72(2):256-263. doi: 10.1111/j.1365-2265.2009.03622.x.
18. Machens A, Dralle H. Simultaneous medullary and papillary thyroid cancer: a novel entity? *Ann Surg Oncol*. 2012;19(1):37-44. doi: 10.1245/s10434-011-1795-z.
19. Cupisti K, Raffel A, Ramp U, et al. Synchronous occurrence of a follicular, papillary and medullary thyroid carcinoma in a recurrent goiter. *Endocr J*. 2005;52(2):281-285.
20. Ergul E, Gozetlik EO. Does percutaneous thyroid laser ablation induce mixed papillary and medullary thyroid carcinoma? *Acta Chir Belg*. 2010;110(2):228-231.
21. Griniatsos J, Tsigris C, Kanakis M, et al. Increased incidence of papillary thyroid cancer detection among thyroidectomies in Greece between 1991 and 2006. *Anticancer Res*. 2009;29(12):5163-5169.
22. Калинин В.Н., Амосенко Ф.А., Пушкаш К., и др. Новая наследуемая мутация протоонкогена RET, ассоциированная с семейным медуллярным раком щитовидной железы, и полиморфизмы в окружающих областях. // Генетика. – 1998. – Т. 34. – №8 – С. 1157–1159. [Kalinin VN, Amosenko FA,

Puskas C, et al. A new inherited RET proto-oncogene mutation associated with familial medullary thyroid carcinoma and polymorphisms in adjacent regions. *Genetika*. 1998;34(8):1157-1159. (In Russ).]

23. Kalinin VN, Amosenko FA, Shabanov MA, et al. Three novel mutations in the RET proto-oncogene. *J Mol Med (Berl)*. 2001;79(10):609-612. doi: 10.1007/s001090100250.
24. Амосенко Ф.А., Бржезовский В.В., Любченко Л.Н., и др. Анализ мутаций в протоонкогене RET у российских больных с медуллярным раком щитовидной железы. // Генетика. – 2003. – Т. 39. – №6 – С. 847–854. [Amosenko FA, Brzhezovskiy VZ, Liubchenko LN, et al. Analysis of mutations of the *RET* proto-oncogene in patients with medullary thyroid carcinoma. *Genetika*. 2003;39(6):847-854. (In Russ).]
25. Ishida T, Kawai T, Iino Y, et al. Concurrent medullary carcinoma adjacent to papillary carcinoma of the thyroid – a clinicopathological and electron microscopic study. *Gan No Rinsho*. 1985;31(14): 1814-1820.
26. Apel RL, Alpert LC, Rizzo A, et al. A metastasizing composite carcinoma of the thyroid with distinct medullary and papillary components. *Arch Pathol Lab Med*. 1994;118(11):1143-1147.
27. Seki T, Kameyama K, Hayashi H, et al. Composite metastatic carcinoma in lymph nodes of patients with concurrent medullary and papillary thyroid carcinoma: a report of two cases. *Endocr Pathol*. 2004;15(1):83-88.
28. Papi G, Corrado S, Pomponi MG, et al. Concurrent lymph node metastases of medullary and papillary thyroid carcinoma in a case with RET oncogene germline mutation. *Endocr Pathol*. 2003;14(3):269-276.
29. Guyetant S, Dupre F, Bigorgne JC, et al. Medullary thyroid microcarcinoma: a clinicopathologic retrospective study of 38 patients with no prior familial disease. *Hum Pathol*. 1999;30(8):957-963.
30. Romei C, Mariotti S, Fugazzola L, et al. Multiple endocrine neoplasia type 2 syndromes (MEN 2): results from the ItaMEN network analysis on the prevalence of different genotypes and phenotypes. *Eur J Endocrinol*. 2010;163(2):301-308. doi: 10.1530/EJE-10-0333.
31. Cosci B, Vivaldi A, Romei C, et al. In silico and in vitro analysis of rare germline allelic variants of RET oncogene associated with medullary thyroid cancer. *Endocr Relat Cancer*. 2011;18(5): 603-612. doi: 10.1530/ERC-11-0117.
32. American Thyroid Association Guidelines Task Force; Kloos RT, Eng C, et al. Medullary thyroid cancer: management guidelines of the American Thyroid Association. *Thyroid*. 2009;19(6):565-612. doi: 10.1089/thy.2008.0403.
33. Brandi ML, Gagel RF, Angeli A, et al. Guidelines for diagnosis and therapy of MEN type 1 and type 2. *J Clin Endocrinol Metab*. 2001;86(12):5658-5671. doi: 10.1210/jcem.86.12.8070.
34. Iwashita T, Asai N, Murakami H, et al. Identification of tyrosine residues that are essential for transforming activity of the ret proto-oncogene with MEN2A or MEN2B mutation. *Oncogene*. 1996;12(3):481-487.
35. Hanks SK, Quinn AM, Hunter T. The protein kinase family: conserved features and deduced phylogeny of the catalytic domains. *Science*. 1988;241(4861):42-52.
36. Hubbard SR. Crystal structure of the activated insulin receptor tyrosine kinase in complex with peptide substrate and ATP analog. *EMBO J*. 1997;16(18):5572-5581. doi: 10.1093/emboj/16.18.5572.
37. Gujral TS, Singh VK, Jia Z, Mulligan LM. Molecular mechanisms of RET receptor-mediated oncogenesis in multiple endocrine neoplasia 2B. *Cancer Res*. 2006;66(22):10741-10749. doi: 10.1158/0008-5472.CAN-06-3329.
38. Dixit A, Torkamani A, Schork NJ, Verkhivker G. Computational modeling of structurally conserved cancer mutations in the RET and MET kinases: the impact on protein structure, dynamics, and stability. *Biophys J*. 2009;96(3):858-874. doi: 10.1016/j.bpj.2008.10.041.
39. Feldman GL, Edmonds MW, Ainsworth PJ, et al. Variable expressivity of familial medullary thyroid carcinoma (FMTC) due to a RET V804M (GTG-->ATG) mutation. *Surgery*. 2000;128(1):93-98. doi: 10.1067/msy.2000.107103.
40. Rey JM, Brouillet JP, Fonteneau-Allaire J, et al. Novel germline RET mutation segregating with papillary thyroid carcinomas. *Genes Chromosomes Cancer*. 2001;32(4):390-391.
41. Melillo RM, Cirafici AM, De Falco V, et al. The oncogenic activity of RET point mutants for follicular thyroid cells may account for the occurrence of papillary thyroid carcinoma in patients affected by familial medullary thyroid carcinoma. *Am J Pathol*. 2004;165(2):511-521. doi: 10.1016/S0002-9440(10)63316-0.
42. Niccoli-Sire P, Murat A, Rohmer V, et al. When should thyroidectomy be performed in familial medullary thyroid carcinoma gene carriers with non-cysteine RET mutations? *Surgery*. 2003;134(6):1029-1036; discussion 1036-1027. doi: 10.1016/j.surg.2003.07.019.
43. Leboulleux S, Baudin E, Travagli JP, Schlumberger M. Medullary thyroid carcinoma. *Clin Endocrinol (Oxf)*. 2004;61(3):299-310. doi: 10.1111/j.1365-2265.2004.02037.x.
44. Ball DW. Medullary thyroid cancer: therapeutic targets and molecular markers. *Curr Opin Oncol*. 2007;19(1):18-23. doi: 10.1097/CCO.0b013e32801173ea.

Амосенко Фаина Аркадьевна – к.б.н., ведущий научный сотрудник лаборатории ДНК-диагностики, Медико-генетический научный центр; ведущий научный сотрудник лаборатории клинической онкогенетики, Российский онкологический научный центр им. Н.Н. Блохина, Москва, Россия. **Хвостовой Владимир Владимирович** – к.м.н., доцент, заведующий кафедрой онкологии, хирург-онколог, Курский областной клинический онкологический диспансер, Курск, Россия. **Щагина Ольга Анатольевна** – к.м.н., старший научный сотрудник лаборатории ДНК-диагностики, Медико-генетический научный центр, Москва, Россия. **Поляков Александр Владимирович** – д.б.н., профессор РАН, заведующий лабораторией ДНК-диагностики, Медико-генетический научный центр, Москва, Россия.

Для корреспонденции: Амосенко Фаина Аркадьевна – amossenko@med-gen.ru. Тел.: 8-965-308-92-47.

 © “Клиническая и экспериментальная тиреоидология”, 2016